Aus dem Pathologischen Institut des Krankenhauses Westend,
Berlin-Charlottenburg. — (Leiter: Professor Dr. W. Koch)

Über seltene Zwerchfellhernien

Inaugural-Dissertation
zur Erlangung des Medizinischen
Doktorgrades an der Friedrich-
Wilhelms-Universität zu Berlin

Vorgelegt von
Willi Pehlke
Assistenzarzt aus Berlin-Charlottenburg

Tag der Promotion: 7. September 1940

Buchdruckerei Hanns Michel, Berlin NW 7, Marienstraße 11

M 212

Gedruckt mit Genehmigung
der
Medizinischen Fakultät der Universität Berlin

*

Dekan: Prof. Dr. Kreuz
Referent: Prof. Dr. Koch
Korreferent: Prof. Dr. Rössle

R. UNIV.
BIBLIOTHEEK
LEIDEN

Nachdruck verboten.
Übersetzungsrecht vorbehalten.

XVIII.

Über seltene Zwerchfellhernien.

Von
W. Pehlke,
Assistenzarzt.

Aus dem Pathologischen Institut des Krankenhauses Westend, Berlin-Charlottenburg. (Leiter: Prof. Dr. W. Koch.)

Mit 8 Abbildungen im Text.

(Eingegangen am 19. Februar 1940.)

Durch die zusammenfassenden Arbeiten von Eppinger, insbesondere aber von Gg. B. Gruber, sind die Zwerchfelldefekte und Zwerchfellhernien, bei denen gewisse Typen regelmäßig wiederkehren, systematisch geordnet worden. Die zu Verlagerungen der Baucheingeweide in den Brustkorb führenden Defekte stehen zahlenmäßig weit voran. Bei den echten Hernien muß verlangt werden, daß die in der Brusthöhle befindlichen Bauchorgane von einem aus dem Peritoneum, der Pleura und einer mehr oder weniger ausgesprochenen bindegewebig, allenfalls muskulären Zwerchfellage bestehenden Bruchsack umhüllt werden. Dieser Bruchsack kann dünn ausgezogen, unter Umständen mit der Magen- oder Darmwand verwachsen sein, so daß er nicht immer sofort in die Augen fällt. Die von Gg. B. Gruber als Zwerchfelldivertikel bezeichneten Zwerchfellausstülpungen mögen hier unberücksichtigt bleiben, da sie von den Hernien kaum sicher abzugrenzen sind. Die wesentlichen Lokalisationen für die Zwerchfelldefekte sind das Trigonum lumbocostale und das Centrum tendineum und zwar ist die linke Körperseite häufiger betroffen als die rechte (Thoma, Lacher, v. Gössnitz, Eppinger). Die Zwerchfellhernien finden sich, wenn auch seltener ebenfalls an diesen beiden genannten Stellen, ferner als ösophageale und retrosternale Hernien. Andere seltene Defekte und Hernienstellen mögen hier unberücksichtigt bleiben.

Wenn wir im folgenden auf drei nicht nur klinisch, sondern auch anatomisch besonders gelagerte Fälle eingehen, so geschieht es einmal

wegen des Krankheitsverlaufes an sich, wenigstens für die beiden ersten zu beschreibenden Fälle, dann aber teilen wir sie auch deshalb mit, weil sie z. T. so absonderliche anatomische Verhältnisse bieten, wie sie unseres Wissens bisher nicht zur Veröffentlichung gelangten.

Fall I. Das im Dezember 1937 geborene, bei seinem Tode fast 4 Monate alte, männliche Kind entwickelte sich in den ersten Wochen völlig normal. Nahrungsaufnahme und Gewichtszunahme waren regelrecht. Nach 2 Monaten setzte plötzlich Erbrechen im Bogen ein, gleichzeitig wurde der Stuhlgang unregelmäßig, zeitweilig bestand sogar Obstipation. Der hinzugezogene Arzt stellte die Diagnose: Pylorospasmus, und wies das Kind, da sich der Zustand nicht besserte, 4 Tage nach dem erstmaligen Erbrechen in das Krankenhaus ein. Der Status praesens sei hierbei kurz wiedergegeben:

Stark reduzierter Säugling von blasser Hautfarbe. Turgor und Tonus sind stark herabgesetzt. Die Fontanellen sind eingesunken. Das Unterhautgewebe ist in sehr geringem Grade entwickelt.

Kopf: Knochen fest. Augen, Nase, Ohren o. B. Zunge feucht.

Thorax: Normal konfiguriert. Herz o. B. Keine Klopfschalldifferenzen.

Abdomen: Bauchdecken eingesunken. Kein Tumor, keine Resistenz tastbar.

Weiterer Verlauf: In den ersten Tagen nach der Krankenhausaufnahme hört das Erbrechen auf. Die Nahrungsaufnahme erfolgt gut, das Körpergewicht nimmt zu. Nach 10 Tagen wird innerhalb weniger Stunden 3 mal Erbrechen und zwar wiederum in hohem Bogen beobachtet. Danach sistieren für 2 Wochen alle krankhaften Äußerungen. Dann tritt erneutes Erbrechen ein. Hierbei erscheint der Bauch zum erstenmal etwas aufgetrieben. Darmsteifungen sind nicht vorhanden. Mehrere Tage hören die Beschwerden auf, doch dann setzt das Erbrechen wiederum ein und hält, abgesehen von kurzdauernden Unterbrechungen, ständig an. Dabei ist die Magenblase im linken Oberbauch stark gebläht. Kurze Zeit später ist der ganze Bauch maximal aufgetrieben. Nunmehr gesellt sich als neue Komplikation hohes Fieber bis 40^0 hinzu. Eine vorgenommene Magenspülung bringt große Mengen angedauter Nahrung zutage. Aus dem bisherigen Krankheitsverlauf wird auch von den Klinikern Pylorospasmus vermutet. Da sich der Zustand sichtlich verschlimmert, wird schließlich die Operation vorgeschlagen. Der Chirurg lehnt jedoch wegen des schlechten Zustandes einen operativen Eingriff zunächst ab. Am nächsten Tage wird, als sich das Erbrechen als unstillbar erweist, die Laparotomie ausgeführt, wobei ein sehr großer und stark geblähter Magen festgestellt wird. Der Pylorus läßt sich nicht auffinden. Eine genaue Inspektion der Bauchorgane kann wegen der äußerst schlechten Körperbeschaffenheit nicht vorgenommen werden. Für 3 Tage hört das Erbrechen auf, um dann wieder verstärkt einzusetzen. Während dieser Zeit ist das Fieber unverändert hoch, der Magen weiterhin gebläht. Am 5. Tag nach der Operation erfolgt der Exitus letalis.

Der bei der Sektion erhobene Befund sei hier hinsichtlich der Besonderheiten auszugsweise wiedergegeben:

Im Bauchraum fällt die über mannsfaustgroße Magenblase auf, welche fast die ganze linke Bauchhöhle ausfüllt (Abb. 1). Die Dünndarmschlingen sind durch den stark geblähten Magen in den rechten unteren Bauchabschnitt verdrängt. Sie sind infolge eines sehr langen Mesenteriums abnorm beweglich. Der Wurmfortsatz ist stark gekrümmt und liegt nach oben geschlagen hinter dem Cöcum. Auch das letztere besitzt eine abnorme Beweglichkeit.

Das Colon ascendens verläuft, von dem Konglomerat der Dünndarmschlingen bedeckt, nach oben zur Flexura hepatica. Von hier aus zieht das Colon transversum am unteren Leberrand entlang und vom medialen Anteil des Magens bedeckt nach links und etwas nach unten, biegt dann in stumpfem Winkel ab, um als Colon descendens in das Sigmoid überzugehen. Die Leber liegt unter der rechten Zwerchfellkuppel und ist von gewöhnlicher Form. Der linke Lappen bedeckt einen kleinen oberen und medialen Teil des Magens.

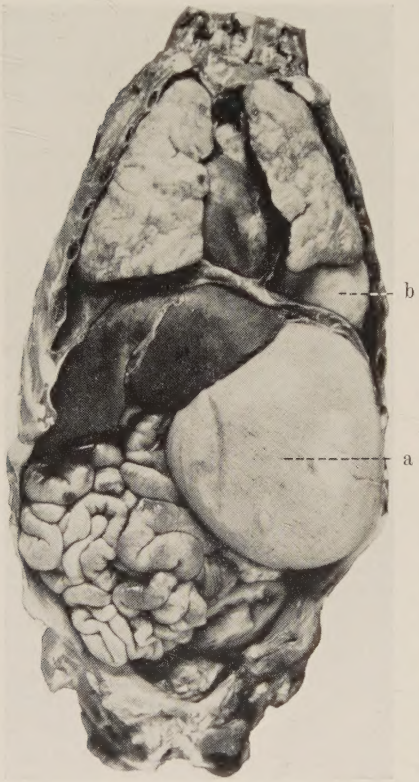

Abb. 1. S.-Nr. 279/38. 4 Monate alter Knabe. Linksseitige Zwerchfellhernie im Bereich des Centrum tendineum. a = Erweiterte Korpusblase des Magens. b = Herniensack mit Pylorusabschnitt des Magens als Inhalt.

Der Versuch, den Magen symphysenwärts zu ziehen, mißlingt, da er mit der linken Zwerchfellhälfte anscheinend verwachsen ist. Bei der Abtastung gerät der palpierende Finger in der Mitte des linken Centrum tendineum an eine fast kreisrunde Bruchpforte, deren Ränder etwas gewulstet sind. Hierdurch erstreckt sich ein Teil des Magens in die linke Pleurahöhle und bildet hier den Inhalt eines 5 cm hohen Bruchsackes. Die linke Lunge ist durch den Bruchsack etwas nach oben gedrängt. Sie besteht aus 2 Lappen und zeigt sonst keine Besonderheiten. Das Herz steht fast senkrecht in der Mitte des Thorax, seine linke Kante dabei ein wenig nach links. Die rechte Lunge füllt die zugehörige Pleurahöhle aus.

Nach Entfernung der Lungen und des Herzens ist der Verlauf des Ösophagus zu erkennen. Er liegt im oberen Drittel des Brustkorbes rechts von der Wirbelsäule, kommt dann weiter unten mehr nach vorn und vor die letztere zu liegen und geht nach seinem Durchtritt durch den Hiatus oesophageus in die Cardia über. Sein Kaliber ist im Brustteil sehr weit, unterhalb des Speiseröhrenschlitzes eng.

Zwecks Feststellung der Lage der einzelnen Magenabschnitte und des Pylorusverlaufes werden der Magen und sein in die linke Brusthöhle vorgestülpter Anteil eröffnet. Es zeigt sich dabei, daß der in der Bauchhöhle liegende Teil des Magens aus dem Fundus desselben besteht. Der ganze Magen ist in zweifacher Hinsicht um seine Achsen gedreht: Einmal ist er um die Längsachse derart gedreht, daß die kleine Kurvatur nach vorn zeigt. Das andere Mal ist er um seine sagittale Achse gedreht, so daß die Verbindungslinie Cardia-Pylorus von der Medianlinie der Bauchhöhle schräg nach oben durch die Bruchpforte in die linke Brusthöhle verläuft. Das große Netz ist an der hier als Hinterwand des Magens imponierenden Fläche zu erkennen und läßt sich durch die Bruchpforte hindurch bis in den Bruchsack verfolgen. Letzterer besteht aus 2 Blättern, deren inneres in das Bauchfell

übergeht. Das äußere geht in der linken Brusthöhle in die Pleura diaphragmatica über. Zwischen beiden Blättern, die sich nur schwer voneinander isolieren lassen, finden sich vereinzelte Bindegewebszüge. Der ganze Bruchsack wird von dem Antrum praepyloricum mit dem Pylorus ausgefüllt, der hinter einer sichelartig hervorspringenden Falte liegt. Von hier aus zieht das Duodenum durch den hinteren Teil der Bruchpforte schräg nach median und unten in die Bauchhöhle und kreuzt dabei den kardialen Ösophagusabschnitt von vorn her. Es wird sowohl dieser dadurch in seiner Lichtung stark eingeengt, wie auch der Pylorus-Duodenalkanal in diesem Kreuzungsbezirk und im Bereich des Bruchsackeinganges nur mit größter Mühe zu sondieren ist (Abb. 2).

Die Milz liegt hinter dem Magen in einer Bauchfelltasche. Nebennieren und Nieren sind regelrecht gelagert.

Die einzelnen Anteile des Zwerchfells sind, soweit sie sich im Interesse der Erhaltung des Präparates isolieren lassen, wie gewöhnlich entwickelt. Die oben schon erwähnte Bruchpforte, deren Ränder allseitig etwas wulstig verdickt sind, findet sich in der Mitte des linken Centrum tendineum. Der sagittale Durchmesser hat eine Länge von 3,7 cm, der frontale eine von 3,9 cm. An dem Bruchpfortenrand geht die innere Lamelle des häutigen Bruchsackes in das Bauchfell über.

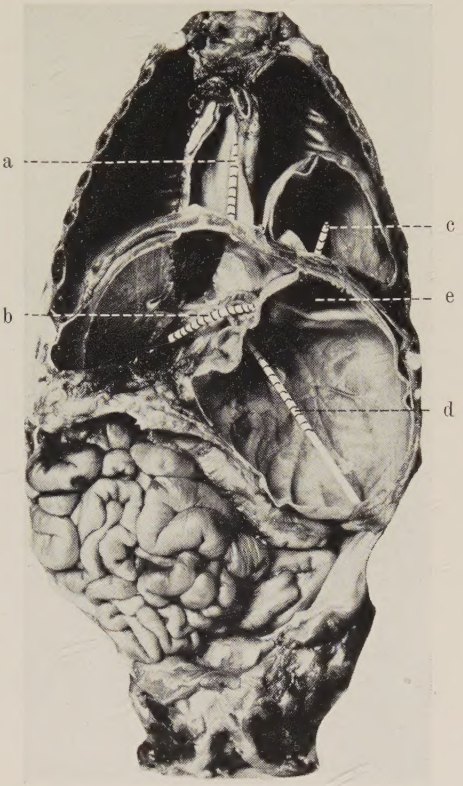

Abb. 2. S.-Nr. 279/38. 4 Monate alter Knabe. Linksseitige Zwerchfellhernie im Bereich des Centrum tendineum. a = Erweiterter Ösophagus. b = Duodenum. c = Pylorusabschnitt des Magens. d = Fundusteil des Magens. e = Magenenge in der Bruchpforte des Zwerchfells. Die Sonde a—d führt vom erweiterten Ösophagus in den erweiterten Fundusteil des Magens, die Sonde c—b rechtwinklig kreuzend vom Pylorusabschnitt des Magens durch die Hernienöffnung in das Duodenum. Um den Pylorusabschnitt c ist die Hernienwand im linken Pleuraraum zu erkennen.

Fall II. Es handelt sich hierbei um eine 63jährige Frau, die Anfang Januar 1937 in sehr erschöpftem Zustande im Krankenhaus aufgenommen wurde. Wie die Anamnese ergab, stand die Patientin seit 25 Jahren wegen angeblicher Gallenbeschwerden in ärztlicher Behandlung. Sie war nie gelb gewesen, hatte nur häufig ziehende Schmerzen im rechten Oberbauch gehabt. Vor einigen Tagen waren plötzlich erneut rasende Schmerzen im ganzen Bauch aufgetreten, zu denen sich noch Erbrechen hinzugesellte. Letzteres steigerte sich in den darauffolgenden Tagen mehr und mehr, so daß jegliche Nahrungsaufnahme unterbleiben mußte. Die letzte Stuhlentleerung war vor 7 Tagen erfolgt. Da das Erbrechen weiterhin bestand und die Schmerzen im Ober- und Unterbauch nicht aufhörten, wurde die Patientin wegen Verdacht auf Appendicitis in das Krankenhaus eingewiesen.

Der Status praesens war folgender: Patientin in sehr schlechtem Allgemeinzustand. Puls schnell, Atmung flach, kurz. Haut und Schleimhäute gut durchblutet. Andauernder Brechreiz.

Kopf: Zunge trocken, belegt. Lippen ausgetrocknet. Borkenbildung.

Thorax: Oberflächliche Atmung, Kurzatmigkeit.

Lungen: Perkutorisch ergibt sich links unten tympanitischer Klopfschall bei aufgehobenem Atemgeräusch.

Herz: Leise Töne. Systolisches Geräusch an der Mitralis.

Abdomen: Überall weich, diffuse Druckschmerzhaftigkeit im rechten Unterbauch. Kein Schnellschmerz, kein Contrecoup. Auskultatorisch normale Peristaltik.

Rektale Untersuchung o. B.

Extremitäten und Reflexe o. B.

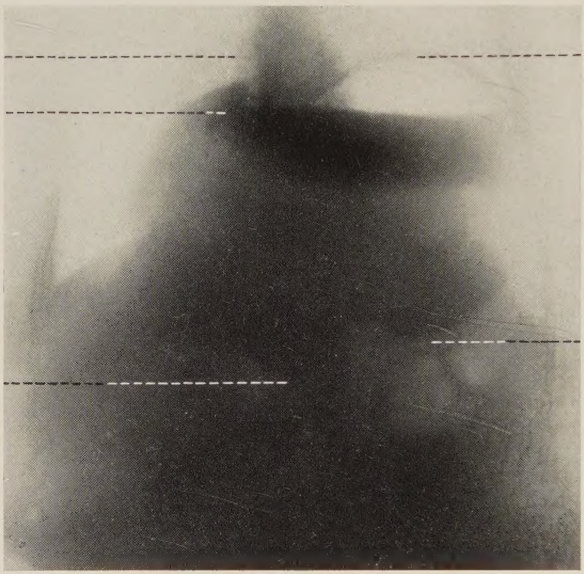

Abb. 3. S.-Nr. 26/37. 63 Jahre alte Frau. Linksseitige Hiatushernie. Klinisches Röntgenbild. a = Obere, b = Untere Begrenzung der durch den Hiatus oesophageus in die linke Pleurahöhle verlagerten Fundushälfte des Magens. c = Obere Begrenzung des im rechten Pleuranebensack gelegenen Cardiaabschnittes des Magens. d = Kontrastbrei im einmündenden Ösophagus. e = Herzspitze. Vgl. Abb. 6.

Mit Herz- und Kreislaufmitteln gelang es, eine geringe Besserung in dem Zustand der Patientin zu erreichen. Da das Erbrechen von kaffeesatzähnlichen Massen jedoch ununterbrochen anhielt, vermuteten die Kliniker ein stenosierendes Magenkarzinom. Am Tage nach der Krankenhausaufnahme war der Bauch leicht meteoristisch aufgetrieben, überall aber normale Peristaltik hörbar. Es gelang trotz des Erbrechens eine Magendurchleuchtung bei der Patientin vorzunehmen. Durchleuchtungsbefund (Abb 3): Die Durchleuchtung ergibt eine Hiatushernie. Das linke Zwerchfell läßt sich lateral gut ein Stück abgrenzen. Der ganze Magen scheint intrathorakal zu liegen, da sich 2 Bögen 4 Querfinger breit oberhalb des sicheren Zwerchfells befinden. 3 Querfinger breit oberhalb des letzteren läßt sich bis zur Mitte der rechten Thoraxhälfte ein horizontaler Flüssigkeitsspiegel erkennen. Es gelingt, die Patientin Brei schlucken zu lassen, so daß sich ein Teil des Ösophagus füllt und im tiefsten Teil des Magens ebenfalls Brei zu liegen kommt.

Am Abend desselben Tages kam die Patientin an Kreislaufinsuffizienz ad exitum.

Aus dem Sektionsbefund: Der Rumpftorso der 63 Jahre alten Frau wurde in Formalin fixiert. Die linke Brusthöhle ist zur Hälfte durch eine

sackartige Ausstülpung des Zwerchfells ausgefüllt (Abb. 4), welche vorn, lateral und hinten die Thoraxwand, medial den Herzbeutel berührt. Die linke Lunge sitzt mit ihrer Facies diaphragmatica auf dieser Ausstülpung auf und ist ganz nach oben gedrängt. Ihr unterer vorderer Rand steht in Höhe des unteren Randes der 3. Rippe. Sie zeigt regelrechte Lappung und ist mit Ausnahme des Unterlappens, der sich schlaff anfühlt, gut lufthaltig und an keiner Stelle mit dem Rippenfell verwachsen.

Der Herzbeutel ist mit seinem Inhalt weit in die rechte Brusthöhle verlagert. Das Herz ist ganz senkrecht gestellt und liegt mit seiner Vorderfläche dicht der Brustwand an. Die linke Herzkante verläuft in der Medianlinie des Brustkorbes. Hinter dem Herzen wölbt sich von der Ausstülpung der linken Zwerchfellhälfte ausgehend unter Verdrängung des Mediastinum posterius ein Nebensack in die rechte Pleurahöhle vor, dessen laterale Wand an die mediale Fläche des rechten Lungenunterlappens stößt.

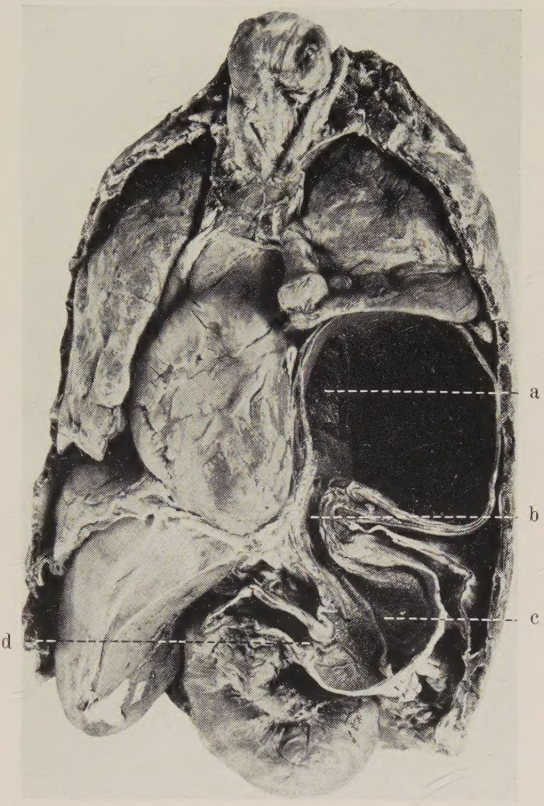

Abb. 4. S.-Nr. 26/37. 63 Jahre alte Frau. Linksseitige Hiatushernie. a = Korpusblase oberhalb des Zwerchfells. Der Markierungsstrich reicht bis zum Eingang in den rechts hinter dem Herzen gelegenen Cardiaabschnitt des Magens. b = Hiatusengpaß des Magens. c = Pylorusabschnitt des Magens. d = Pylorus und Duodenum.

Die rechte Lunge ist an die seitliche Brustwand gedrückt. Sie ist von gewöhnlicher Größe und hat 3 Lappen. Der Luftgehalt ist in allen Teilen gut.

Nach Wegnahme des Herzens mit dem Herzbeutel läßt sich der Pleuranebensack in ganzer Ausdehnung überblicken (Abb. 5). Beim Freipräparieren dieses Sackes ist der im oberen Teil auf seiner Vorderfläche verlaufende Ösophagus zu erkennen. Letzterer zieht vom Ringknorpel bis zum 7. Brustwirbel dicht an der Wirbelsäule, und zwar rechts von der Medianlinie, dann in einem nach vorn sanften konkaven Bogen und ein wenig nach median zur vorderen Fläche des Pleuranebensackes und mündet in Höhe des 9. Brustwirbels, 6 cm über dem Zwerchfell, in diesen ein. Seine ganze Länge beträgt vom unteren Rand des Ringknorpels bis zu seiner Einmündung 15 cm (Abb. 6).

Bei der Eröffnung des großen Bruchsackes stellt die Wandung eine häutige Membran dar, welche sich bei genauer Untersuchung als aus 2 Blättern bestehend erweist. Das äußere Blatt geht an der Abgangsstelle des Bruchsackes am Diaphragma in die Pleura diaphragmatica über. Das innere Blatt

verläuft durch die Bruchpforte in die Bauchhöhle und geht in das Bauchfell über.

Der Bruchsack steht mit der Bauchhöhle durch den erweiterten Hiatus oesophageus, der die Bruchpforte bildet, in Verbindung. Er hat die Form eines sagittal gestellten Längsovals von 4,5 : 3,5 cm Durchmesser. Der ganze Bruchsack und ebenso der Pleuranebensack werden von dem größten Teil des in die Brusthöhle verlagerten Magens ausgefüllt. Der Fundus mit der kaum angedeuteten Cardia liegt im Pleuranebensack, das erweiterte Corpus ventriculi im Bruchsack. Durch die Bruchpforte zieht das Antrum praepyloricum, welches sich unterhalb des Zwerchfells erweitert und in der Medianebene in Höhe des 2. Lendenwirbels in das stark gekrümmte Duodenum übergeht.

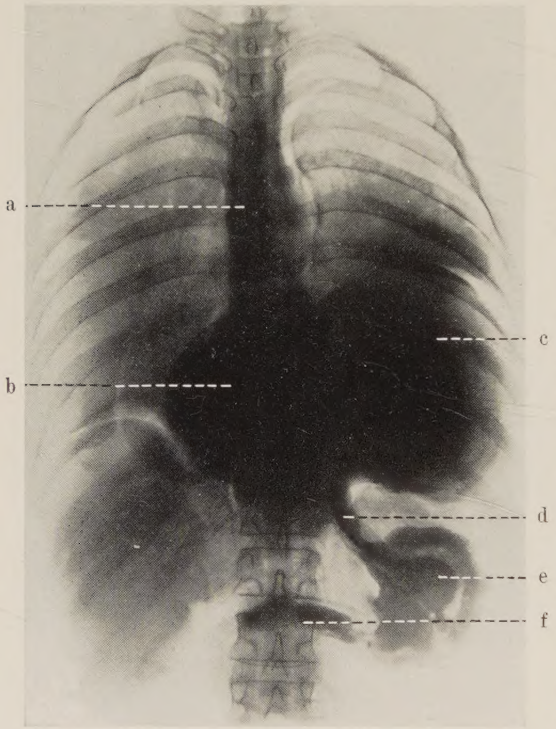

Abb. 5. S.-Nr. 26/37. 63 Jahre alte Frau. Linksseitige Hiatushernie. Röntgenbild des anatomischen Situspräparates mit Kontrastfüllung des aufgeschnittenen Magens; das Herz ist entfernt. a = Ösophagus. b = Cardiaabschnitt des Magens im rechten Pleuraraum. c = Korpusabschnitt des Magens im linken Pleuraraum. d = Hiatusenge des Magens. e = Pylorusabschnitt des Magens. f = Duodenum.

Der Bruchsack hat eine kugelähnliche Gestalt, welche eine Höhe von 12 cm, eine Breite von 10 cm besitzt und 13 cm tief ist. Nach medial stülpt sich, abgegrenzt durch eine ringförmige Furche, der Pleuranebensack vor. Der Eingang hierzu hat die Form eines senkrecht gestellten Längsovals von 8 cm Höhe und 7 cm Tiefe. Er wird begrenzt: oben von dem Arcus aortae, unten von dem Diaphragma, vorn von der Hinterfläche des Herzbeutels und hinten von der Wirbelsäule nebst der Aorta descendens.

Fall III. Es handelt sich um einen 72jährigen alten Mann, der wegen einer linksseitigen Lungenentzündung in das Krankenhaus aufgenommen wurde. Seinen eigenen Angaben nach ist er, abgesehen von häufigen Anginen, bis zu seinem 40. Lebensjahr immer gesund gewesen. Trotz energischer Therapie trat in dem Zustand des Patienten keine Besserung ein. Am 4. Tage nach der Krankenhausaufnahme erfolgte der Tod unter den Zeichen der Herz- und Kreislaufinsuffizienz. Bei der Sektion ergab sich folgender Befund:

Die rechte Brusthöhle ist durch eine vom Zwerchfell ausgehende etwa kindskopfgroße Ausstülpung erheblich verkleinert (Abb. 7). Die Ausstülpung stellt einen häutigen Sack dar, der mit sich verjüngendem Stiel von dem sternokostalen Teil des Zwerchfells ausgeht und sich nach oben zu kugelartig

erweitert. Die rechte Lunge ist nach oben gedrängt. Sie ist nirgends verwachsen und zeigt gewöhnliche Lappenteilung. Ober- und Mittellappen sind gut lufthaltig, der Unterlappen ist völlig luftleer und schlaff. Der Herzbeutel ist durch die sackartige Ausstülpung ganz nach links und etwas quer gelagert.

In der linken Brusthöhle findet sich nahe der Medianlinie vor dem Herzbeutel ebenfalls eine häutige Ausstülpung von annähernd Apfelgröße, die ähnlich wie rechts mit einem schmalen Stiel entspringt. Sie schiebt sich zwischen Brustwand und Herzspitze und drängt letztere von der Brustwand nach hinten zu ab. Eine weitere kleinapfelgroße häutige Aussackung besteht in derselben Brusthöhle weiter hinten in der Mitte der Pars costalis des Zwerchfells zwischen dem seitlichen Rippenbogen und dem Centrum tendineum. Die linke Lunge zeigt überall feine Verwachsungsstränge zwischen Lungenfell und Rippenfell. Sie ist wie gewöhnlich gelappt. Beide Lappen fühlen sich fest an.

Nach Herausnahme der Lungen und des Herzens aus den Brusthöhlen zeigt sich, daß alle häutigen Säcke des Zwerchfells frei beweglich sind und äußerlich keine Verwachsungen mit den umgebenden Organen besitzen.

Die Bauchhöhle ist überall mit einem glänzenden Bauchfell ausgekleidet. Beiderseits sind die abdominalen Leistenöffnungen und die Leistenkanäle für einen Daumen durchgängig.

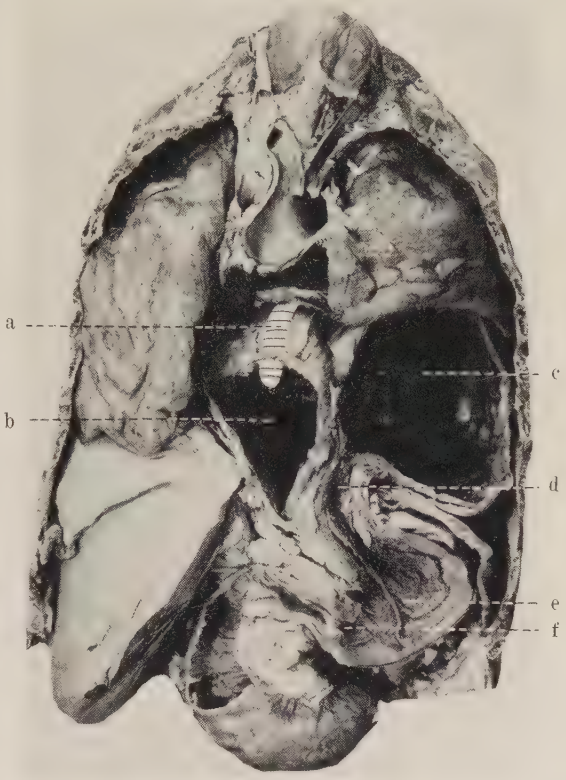

Abb. 6. S.-Nr. 26,37. 63 Jahre alte Frau. Linksseitige Hiatushernie. a = Celluloidstreifen im Ösophagus im Bereich seiner Einmündung in den in die rechte Pleurahöhle verlagerten Cardiaabschnitt (b) des Magens. c = Korpusabschnitt des Magens. d = Hiatusengpaß des Magens. e = Pylorusabschnitt des Magens. f = Pylorus.

Die Leber liegt unter der rechten Zwerchfellkuppel. Der linke Lappen ist zum größten Teil von Dünndarmschlingen, einer Colonschlinge und Anteilen des großen Netzes bedeckt. Der Magen zeigt Angelhakenform, er schwappt bei der Berührung. Das wenig fettreiche große Netz ist nach oben geschlagen und verläuft, wie unten weiter ausgeführt wird, mit dem Colon und Ileum zu den Bruchpforten im Zwerchfell. Das Duodenum bildet eine Schleife, in deren Konkavität der Pankreaskopf liegt. Vom übrigen Dünndarm ist das Jejunum wie gewöhnlich in Schlingen geordnet. Eine Ileum-

schlinge zieht mit einem aufsteigenden Schenkel über das Jejunum und über den linken Leberlappen hinweg zu der rechts vom Schwertfortsatz gelegenen Bruchpforte des Zwerchfells, kommt dann heraus und wendet sich mit einem kurzen Schenkel in den kleineren Anteil der durch ein Septum unterteilten Bruchpforte. Von hier aus gelangt das Ileum über die Medianlinie hinweg zu der dicht links neben dem Sternum gelegenen zweiten Bruchpforte und zieht weiter über Magen, Colon transversum und Jejunum schräg zur rechten Fossa iliaca und mündet dort in das Cöcum ein. Das zugehörige Mesenterium ist abnorm lang und beweglich und bildet mit dem des Cöcum ein Mesenterium commune. Der Wurmfortsatz ist nach hinten und oben geschlagen. Das Colon ascendens verläuft regelrecht. Das Colon transversum

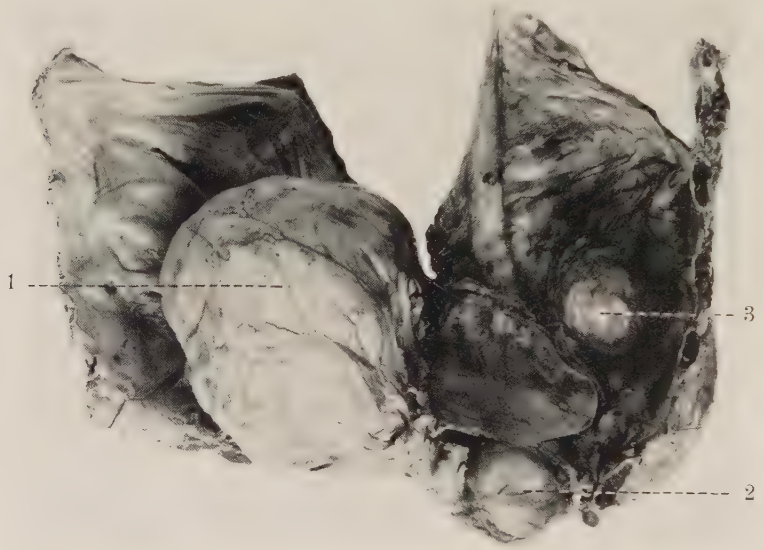

Abb. 7. S.-Nr. 572 38. 72 Jahre alter Mann. Ansicht des Zwerchfells von der Brusthöhlenseite her. 1 = Kindskopfgroße rechtsseitige parasternale Hernie. 2 = Apfelgroße linksseitige parasternale Hernie. 3 = Hernie in der linken Pars costalis.

ist U-förmig gebildet und reicht mit seiner Schleife in die rechte Bruchpforte hinein. Das Colon descendens liegt dicht an der seitlichen Bauchwand und geht in das mittels eines auffällig langen Mesenteriums befestigte Sigmoid über. Das große Netz ist in einen größeren rechten und einen kleineren linken Anteil unterteilt. Der rechte zieht zusammen mit dem Ileum und dem Colon zur rechts gelegenen Bruchpforte, der linke mit dem Ileum zur linken parasternalen Bruchpforte. Es gelingt leicht, die Darmschlingen und das Netz aus den Bruchsäcken herauszuziehen. Verwachsungen des Bruchsackinhaltes mit den häutigen Wänden bestehen nicht.

Nachdem Magen und Darm entfernt worden sind, läßt sich die Leber in ganzer Ausdehnung überblicken. Sie besitzt einen größeren, annähernd dreieckigen rechten Lappen, an dem durch eine schmale Parenchymbrücke getrennt der verkleinerte deformierte linke Lappen sitzt. Die Kuppe des linken Lappens steckt in der in der linken Pars costalis des Zwerchfells bestehenden dritten Aussackung. Außerdem sitzt dem rechten Leberlappen

eine zapfenartige, ca. 3 cm lange und 1,5 cm breite abgeschnürte Knotenbildung auf.

Zwischen der rechten Pars costalis und der Pars sternalis des Zwerchfells besteht eine annähernd runde, im Durchmesser 7 cm messende Bruchpforte (Abb. 8), die durch eine von rechts außen nach median verlaufende Gewebsplatte unterteilt wird. Vorn wird die Bruchpforte von der Brustwand, hinten und seitlich von der am Rande etwas gewulsteten Zwerchfellmuskulatur begrenzt. Durch den größeren lateralen Anteil dieser Pforte ist das Peritoneum vorgestülpt und bildet die Innenfläche des kindskopfgroßen Bruchsackes, dessen größte Höhe 21 cm beträgt. Der mehr medial gelegene Anteil der Bruchpforte führt in einen etwa hühnereigroßen Bruchsack von 6 cm Höhe, der

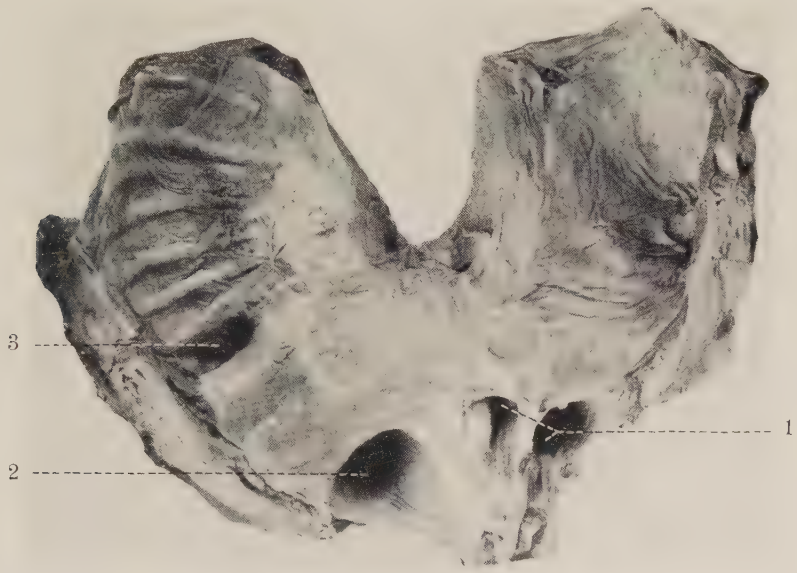

Abb. 8. S.-Nr. 572/38. 72 Jahre alter Mann. Ansicht des Zwerchfells von der Bauchhöhlenseite her. 1 = Doppelter Zugang zur kindskopfgroßen rechten parasternalen Hernie. 2 = Zugang zur apfelgroßen linken parasternalen Hernie. Zugang zur Hernie in der linken Pars costalis. Grobe Fiederung der linken Zwerchfellhälfte infolge der Diastase der Muskelbündel.

ebenfalls mit Bauchfell ausgekleidet ist und durch eine dünne Membran von dem lateral befindlichen getrennt ist. Von der rechten Brusthöhle her erscheinen beide Bruchsäcke als ein einheitlicher Sack, da sie gemeinsam von Pleura überzogen sind. Von den übrigen Teilen des rechten Zwerchfells ist nur die Pars sternalis kaum entwickelt. Die anderen Portionen entspringen von den üblichen Stellen und vereinigen sich im Centrum tendineum.

Am linken Zwerchfellanteil findet sich ebenfalls zwischen der costalen und sternalen Portion eine rundliche Bruchpforte, deren Durchmesser 4,5 : 4 cm mißt. Die vordere Begrenzung der Pforte wird von einem dünnen bindegewebigen Streifen mit scharfem Rand gebildet, während die hintere und seitliche in der gleichen Weise wie rechts von einem stumpfen verdickten Muskelwall dargestellt wird. Das Peritoneum geht als Innenwand in den 4.5 cm hohen Bruchsack über. Seine Außenfläche ist von Pleura diaphragmatica überzogen.

Die Muskulatur der linken Zwerchfellhälfte zeigt in den hinteren Abschnitten der Pars costalis eine ausgesprochene Diastase der Muskelzüge. Zwischen verdickten Muskelsträngen findet sich dünnes durchsichtiges Bindegewebe, in welchem sich makroskopisch muskuläre Elemente nicht erkennen lassen. Kurz vor Erreichung des Centrum tendineum vereinigen sich die segmentierten Muskelbündel innig miteinander, um dann in den sehnigen Teil überzugehen. In der Mitte der linken Pars costalis besteht zwischen zwei Muskelsegmenten eine Bruchpforte, die die Form eines quergestellten Längsovals besitzt, im Sagittaldurchmesser 4,5 cm und im Transversaldurchmesser 6,5 cm mißt. Der laterale Rand grenzt an die Rippen, die anderen Ränder werden dagegen von Muskulatur gebildet. Die Bruchpforte führt in einen 4,5 cm hohen Bruchsack, dessen Wandung die gleiche Zusammensetzung zeigt wie die vorher beschriebenen.

Die beiden zuerst beschriebenen Fälle sind wegen der ungewöhnlichen Verlaufsform des Ösophagus-Magentraktus und mit den daraus sich ergebenden klinischen Beschwerden für sich zu besprechen. Bei dem im Alter von knapp 4 Monaten gestorbenen Kinde standen nach anfänglicher normaler Entwicklung vom 2. Lebensmonat ab Magenstörungen im Vordergrunde, die auf Drosselung des Magenausgangs hindeuteten. Erbrechen im großen Bogen und sichtlicher Verfall kennzeichneten das Krankheitsbild. Es ist dabei vielleicht bemerkenswert, daß die Vermutungsdiagnose auf angeborene Pylorusstenose gestellt wurde. Andererseits muß aus dem Krankheitsbericht hervorgehoben werden, daß Perioden der sichtlichen Passagestörungen im Magenausgangsgebiet von längeren Zeiträumen unterbrochen wurden, in denen die Nahrungspassage ungestört war. Der anatomische Befund ist in der Lage, diese Symptomatologie zu erklären.

Wenn man sich noch einmal den Verlauf des Speiseröhren-Magenabschnittes in diesem Falle vor Augen hält, so mündete der Ösophagus in annähernd typischer Lage unterhalb des Zwerchfells in eine große Magenblase ein, die sich durch eine Bruchpforte des Zwerchfells in einen in die linke Pleurahöhle herniös vorgestülpten zweiten Magenteil fortsetzte, der dem Magenausgangsabschnitt entsprach. Von diesem führte ein kaum sondierbarer, dem Pylorusgebiet entsprechender Kanal in das hart am Zwerchfell beginnende Duodenum über. Dieser Pylorus-Duodenalabschnitt kreuzte den Ösophagus dicht oberhalb der Cardia rechtwinklig und hat sichtlich den Ösophagus gedrosselt, der nach oben ganz erheblich trichterförmig erweitert war. Die gleiche Drosselung muß andererseits die Ösophagusfüllung, insbesondere im Verein mit Füllung des unter dem Zwerchfell gelegenen Magenteils auf den Pylorus-Duodenal-Abschnitt ausgeübt haben.

Einen Fall wie den von uns beschriebenen haben wir im Schrifttum nirgends mitgeteilt gefunden. Am nächsten kommt ihm noch vielleicht der Fall, der von Grosser beschrieben wurde:

Bei einem männlichen Neugeborenen bestand im linken Centrum tendineum eine Öffnung, von der aus sich ein Bruchsack in die linke Pleurahöhle vorstülpte. Letzterer bestand aus einer häutigen Wand, die sich aus der Pleura,

dem Peritoneum und dazwischen verlaufenden Muskelfasern und Gefäßen zusammensetzte. Der Magen mit großem Netz, der ganze Dünndarm, der größte Teil des Colons, Milz, linke Nebenniere, ein Teil der linken Niere und ein Abschnitt des linken Leberlappens bildeten den Bruchsackinhalt. Der Ösophagus, der durch den 2 cm großen Hiatus oesophageus in die Bauchhöhle trat, war hier stark nach oben abgeknickt, da der Magen um eine sagittale Achse gedreht war. so daß der Fundus nach kaudal, der Pylorus nach kranial sich erstreckten.

Grosser betrachtete diese Hernie als eine kranialwärts erfolgte Aussackung des Centrum tendineum. Ebenfalls um eine Hernie im Bereich der Pars tendinea hat es sich bei dem von Niemöller mitgeteilten Fall bei einem erwachsenen Mann gehandelt:

Auch hier fand sich im linken Centrum tendineum eine Bruchpforte von 5 cm Durchmesser, durch die sich der weitaus größte Teil des Magens in den in der linken Pleurahöhle gelegenen Bruchsack verfolgen ließ. Der Ösophagus mündete wie im Regelfall unterhalb des Zwerchfells in den Magen ein. Diese Hernienbildung führte Niemöller auf das häufige Erbrechen und die gleichzeitig damit verbundene Erhöhung des intraabdominalen Druckes zurück. Die Ursache für das Erbrechen sah er in der durch das chronische Potatorium hervorgerufenen Gastritis. Eine schwache Stelle des Zwerchfells soll nach seiner Meinung infolge der Druckerhöhung nachgegeben und den dabei vorgedrängten Magenfundus als Bruchsack umgeben haben.

Alle anderen Fälle von linksseitigen Zwerchfellhernien, die mitgeteilt wurden, betrafen die anderen Abschnitte des Zwerchfells. Meistenteils lag die Bruchpforte im Trigonum lumbocostale, wie z. B. die Fälle von Kjöllerfeldt, Schwalbe, Pape, Bokay, Kaup u. A.

Die Eigenart unseres Falles besteht vor allem darin, daß von dem Magen nur der Pylorusteil in die Brusthöhle vorgelagert war. Der Mechanismus ist nicht leicht zu erklären. Ausgehen muß man von dem steilgestellten unkomplizierten Säuglingsmagen und davon, daß die Pars tendinea des Zwerchfells für eine herniöse Ausstülpung vorbereitet war. Bei Füllung des Magens und bei dem Ablauf seiner Kontraktionen in Richtung auf den Pförtner wird dieser, jedenfalls zeitweilig, der Entleerung des Magens Widerstand geboten haben. Der Magen fand in dem durch die Speiseentleerung bewegten Pylorusabschnitt Ausweichsmöglichkeiten nach der herniösen Pars tendinea, während die Cardiagegend durch die fest im Hiatus oesophageus befestigte Speiseröhre, wie das Präparat auch zeigt, fixiert war. Bei der allmählichen Vorstülpung des Pylorusteiles in den sich bildenden Bruchsack wurde gleichzeitig der antrale Teil des Magens durch die Bruchpforte mitverlagert. Der in die Bauchhöhle zurückkehrende Pylorus-Duodenumabschnitt kreuzte dabei dicht unter dem Hiatus oesophageus die Speiseröhre, so daß bei Füllung eine gegenseitige Drosselung erfolgen mußte.

Die Hernie unseres zweiten Falles ist schon dadurch bemerkenswert daß sie erst im 63. Lebensjahr zum Tode geführt hat. Wenn wir hier zunächst wieder einmal den Weg von der Speiseröhre bis ins Duodenum

verfolgen, so endet die im ganzen nur 15 cm lange Speiseröhre (gegen 28—30 cm Normallänge nach Kopsch, 25 cm Länge nach Corning) schon innerhalb des rechten Brustfellraumes an der Vorderfläche einer Magenblase, die rechts neben der Wirbelsäule hinter dem Herzen oberhalb des Zwerchfells gelegen ist. Die im ganzen reichlich faustgroße, dem kardialen Abschnitt des Magens entsprechende Magenblase, geht im hinteren Mediastinum in einen oberhalb des linken Zwerchfells gelegenen reichlich doppelt so großen Magenabschnitt über, so daß die Speise aus dem Bereich der rechten Pleurahöhle in den Magenanteil der linken Pleurahöhle ihren Weg nehmen mußte. Von hier aus führt ein enger Magenkanal durch den Hiatus oesophageus in die Bauchhöhle und geht hier in den wieder etwas erweiterten antralen Teil des Magens über. Der Verlauf des Pyloruskanals und des Duodenums ist im übrigen der übliche, abgesehen davon, daß auch diese Organabschnitte hoch unter das Zwerchfell gezogen waren.

Dieser anatomische Befund weist dreierlei Besonderheiten auf. Zum ersten sind so große Hiatushernien mit so hochgradiger Verkürzung des Ösophagus ein seltener Befund, zum anderen kommt hinzu, daß von der linken Zwerchfellhernie bzw. von dem linksseitigen in den Thorax verlagerten Magenanteil sich eine weitere herniöse Ausstülpung durch das hintere Mediastinum in die rechte Pleurahöhle hinein zu ansehnlicher Größe entwickelt hatte. Dieser Befund ist deshalb eigenartig, weil solche Pleuranebensackbildungen im hinteren Mediastinum mit Verlagerung von Baucheingeweiden sonst nur bei nicht lebensfähigen Neugeborenen beschrieben worden sind (W. Gruber, Cartellieri, Jahn, Schoen). Wir haben keinen gleichartigen Befund im Schrifttum finden können, insbesondere nicht bei Personen, die ein solches Lebensalter erreicht haben. Die Grenzfurche zwischen rechter und linker thorakaler Magenblase ist in diesem Falle ähnlich wie die in der Literatur beschriebenen Fälle von Pleuranebensackbildungen begrenzt und zwar: Vorn vom Herzbeutel, hinten von der Aorta und der Wirbelsäule, oben vom Arcus aortae und unten vom Zwerchfell. Das dritte Bemerkenswerte ist die Kürze des Ösophagus und die Art seiner Einmündung in die rechte thorakale Magenblase. Eine eigentliche Cardia ist, wie bereits erwähnt, nicht abzugrenzen und der Ösophagus läuft fest verwachsen auf der Vorderfläche dieser Magenblase über eine Strecke von 5 cm entlang.

Die Entstehung dieser Mißbildung ist nicht einwandfrei und ohne weiteres zu erklären, da sicher im Laufe des langen Lebens bei der Trägerin dieser Mißbildung sich allerlei Umgestaltungen der Magenform und topographischen Lagerung vollzogen haben müssen. Eine angeborene Kürze des Ösophagus vorauszusetzen, erscheint kaum berechtigt. Viel wahrscheinlicher ist es wohl anzunehmen, daß bei mangelhafter geweblicher Fixierung des Ösophagus im Hiatus oesophageus der Magen nach und nach zunächst in den linken Pleuraraum und danach dem

Wege des Ösophagus folgend durch das hintere Mediastinum in die rechte Pleurahöhle verlagert wurde, wobei der Ösophagus nach oben zurückgewichen ist. Nach Erschöpfung seiner Verkürzungsmöglichkeiten ist er schließlich an der Vorderwand der rechtsseitigen Magenblase liegengeblieben, die sich hinter ihm noch weiter nach oben stülpte und mit der des Ösophagus dann fest verwuchs.

Sicher haben bei dem Zustandekommen dieser topographischen Verlagerungen, wie insbesondere der Entwicklung des rechtsseitigen Pleuranebensackes mit seinem Magenanteil mechanische Vorgänge die Hauptrolle gespielt. Das anatomische Präparat zeigt, daß die Magenlichtung im Bereich des Hiatus oesophageus eng geblieben ist. Die Passage wird nach Eintritt des Magens in den Bauchfellraum niemals eine absolut einwandfreie gewesen sein, und es mußte so zu allmählichen Erweiterungen des linksseitigen in den Thorax verlagerten Magenabschnittes und allmählich zur Ausstülpung dieses Abschnittes durch das nachgebende hintere Mediastinum in die hintere rechte Thoraxhälfte kommen. Der Ausdehnung der linken thorakalen Magenblase nach oben war durch die linke Lunge, nach vorn rechts durch das Herz und im übrigen durch die Brustwand eine schließliche Grenze gesetzt, so daß nur noch das hintere Mediastinum Ausweichsmöglichkeiten bot, bei dem deshalb durchaus keine besondere Wandschwäche angenommen zu werden braucht.

Wir betrachten daher diese Zwerchfellhernie als eine Hiatushernie (1. Art von Hiatushernien nach Akerlund), bei der alle nachfolgenden topographischen Umformungen auf mechanische Verhältnisse zurückzuführen sind, die im Laufe eines Lebens über sechzig Jahre Zeit hatten, sich ganz allmählich zu entwickeln.

Was die klinische Seite dieses Falles anbetrifft, so muß hervorgehoben werden, daß die Frau 25 Jahre lang Schmerzen im Oberbauch gehabt hat, die auf ein Gallenblasenleiden zurückgeführt wurden, obwohl niemals eine Gelbsucht bestanden hat. Es sei hinzugefügt, daß auch bei der Sektion keine Gallensteine und keine Zeichen einer durchgemachten Cholecystitis gefunden worden sind. Die letzten Beschwerden die die Patientin in das Krankenhaus brachten, haben akut mit stärksten Schmerzen in der Oberbauchgegend und mit Erbrechen eingesetzt. Nach dem Sektionsbefund ist die Frau schließlich das Opfer ihrer Hernie geworden, weil die immer mehr zunehmende Erweiterung der verlagerten Magenabschnitte nicht nur die linke Lunge zur teilweisen Atelektase brachte, das Herz völlig nach rechts und vorn verdrängte, sondern auch den isthmischen Teil des Magens in der Durchtrittsstelle durch das Zwerchfell intermittierend drosseln mußte. Daß sich insbesondere in der großen linksseitigen Magenblase, die die stärkste Erweiterung zeigte, dabei außerdem Zirkulationsstörungen entwickelten, geht aus dem Befunde von zahlreichen bis über markstückgroßen Erosionen der Magenschleimhaut in diesem Magenanteil hervor, die das finale blutige Erbrechen erklären. Es ist also

auch in diesem Fall, ebenso wie bei dem zuerst beschriebenen, schließlich die Drosselung der Magenpassage die letzte Todesursache gewesen. Zusätzlich sei erwähnt, daß die Frau außer der hier besprochenen Hiatushernie auch noch eine kleinapfelgroße Nabelhernie mit Netzinhalt aufgewiesen hat.

7 Fälle aus dem Schrifttum lassen sich mit unserem Fall in Parallele stellen.

Plenk berichtete über das Vorkommen einer ösophagealen Zwerchfellhernie bei einem 44jährigen Mann, der an einer Peritonitis infolge Perforation eines Ulcus ventriculi verstorben war. In dem Bruchsack, der eine Länge von 14 cm hatte und fast die ganze Pleurahöhle ausfüllte, fand sich als Bruchsackinhalt der Fundus- und Korpusteil des Magens, während der Pylorus durch den erweiterten Hiatus oesophageus in die Bauchhöhle reichte. Der Ösoghagus war erheblich verkürzt, seine Länge betrug nur 19,5 cm. Er mündete in den im Bruchsack liegenden Magen ein, ohne also den Ösophagealschlitz im Zwerchfell zu erreichen. Für die Entstehung der Ösophagusverkürzung machte Plenk hauptsächlich eine mangelhafte Befestigung des Ösophagus an den Rändern des Hiatus oesophageus verantwortlich. Die im Regelfall bestehende Fixation der Speiseröhre mit dem Speiseröhrenschlitz im Zwerchfell, wie sie auch von Neumann in einem größeren Sektionsmaterial nachgewiesen wurde, soll, wie Plenk meint, auf diese einen Wachstumsreiz ausüben. Beim Fortfall dieses Reizes trete dann die Verkürzung des Ösophagus ein. Diese Begründung für das Kurzbleiben des Ösophagus soll nach Jungfer nur in den Fällen zutreffen, bei denen der Hiatus oesophageus abnorm weit gefunden wird.

Tonndorf fand bei einem 76jährigen Mann, dessen Anamnese keinen Schluß auf das Bestehen einer Zwerchfellhernie zuließ, im Mediastinum posterius einen Bruchsack, in dem der größte Teil des verkümmerten Magens und Anteile des großen und kleinen Netzes enthalten waren. Der Pylorus reichte gerade aus dem nicht erweiterten Hiatus oesophageus heraus. An der Hinterfläche des Bruchsackes, der fast bis an den Lungenhilus heraufreichte und das Herz nach ventral verschoben hatte, mündete der verkürzte, 19 cm lange Ösophagus ein. Tonndorf führte die Entstehung der Hernie und der Speiseröhrenverkürzung auf einen sehr frühen Zeitpunkt zurück und stützte sich dabei auf Angaben von Broman. Nach letzterem tritt die Kaudalwanderung des Zwerchfells und der Bauchorgane in der 4. Embryonalwoche ein. Nach Tonndorfs Meinung soll aus einem nicht angeführten Grunde eine Längenwachstumshemmung der Speiseröhre eingetreten und damit eine Streckung derselben ausgeblieben sein, während das Zwerchfell nach kaudal wanderte. Das am Ösophagusende ansetzende Zwerchfell sei dabei ausgezogen worden und habe den Magen dabei mit einem Sack umgeben. Bei der zu einem späteren Zeitpunkt erfolgten Muskeleinwachsung des binde-

gewebigen Zwerchfells sei dann die Stelle, die den Pylorus umschloß, zum Hiatus oesophageus geworden.

Bund gab eine andere Erklärung für die Entstehung der bei einem einjährigen Kinde beobachteten Zwerchfellhernie. Durch den 3 cm im Durchmesser messenden Hiatus oesophageus erstreckte sich ein Bruchsack in die rechte Brusthöhle, welcher mit Ausnahme des Pylorusteils den ganzen Magen enthielt. Dicht unterhalb der Trachealteilung mündete der Ösophagus in den Bruchsack und in den Magen ein. Bund sah den Bruchsack für eine erhalten gebliebene Bursa infracardiaca an, die nach Broman einen abgeschnürten Teil der Bursa omentalis darstellt und für gewöhnlich obliteriert. Gegen diese Deutung ist von Tonndorf, Stadtmüller u. A. als Einwand vorgebracht worden, daß der Eingang zum Bruchsack dorsal vom Magen liegen müßte. Das war jedoch nicht der Fall, vielmehr befand sich der Zugang ventral vom Magen.

Daß aber bei dieser Art von Hernien außer dem Magen auch noch andere Organe verlagert werden können, beweist der Fall von Stenzel, bei dem die Milz in den im hinteren Mediastinum gelegenen Bruchsack verlagert war. Es ergab sich, abgesehen von einem stark erweiterten Hiatus oesophageus, ein völliges Fehlen der linken Pars lumbalis. Gleichzeitig bestand noch eine Spina bifida mit Meningocele und eine Gefäßmißbildung am Herzen.

Einen stärkeren Grad von Speiseröhrenverkürzung finden wir in dem von Jungfer mitgeteilten Fall. Bei einem 60—70jährigen Mann bestand in der linken Brusthöhle ein 14 cm langer und 6 cm breiter Bruchsack, der von dem 4 cm im Durchmesser betragenden Hiatus oesophageus ausging und den Magen samt dem größten Teil des großen Netzes enthielt. Der Ösophagus, der den Speiseröhrenschlitz nicht erreichte, sondern in den im Bruchsack liegenden Magen einmündete, hatte eine Gesamtlänge von 17 cm.

Über eine am Lebenden diagnostizierte und durch die Operation bestätigte Hiatushernie bei einem 27jährigen Mann berichtete v. Lorne. Der Patient klagte über zeitweiliges Erbrechen und Schmerzen im Oberbauch. Erstmalig waren die Beschwerden 3 Jahre vorher nach dem Heben einer schweren Last aufgetreten. Eine in Schräglage vorgenommene Röntgenaufnahme ergab eine Hiatushernie mit einem faustgroßen Teil des Magenfundus als Inhalt. Bei der Laparotomie wurde ein stark erweiterter Hiatus oesophageus gefunden, durch den der Magenfundus getreten war und die Speiseröhre vor sich her nach oben geschoben hatte. Der Magen ließ sich leicht zusammen mit dem Ösophagus aus dem Bruchsack ziehen. Nach der Operation war der Patient beschwerdefrei.

Im Hinblick auf den zuletzt beschriebenen Fall erscheint es uns unnötig, auf entwicklungsgeschichtliche Störungen des bindegewebigen Zwerchfells und auf mangelhafte Wachstumstendenz des Ösophagus zu-

rückzugreifen. Man muß für alle diese Zwerchfellhernien, wenn sie nicht schon bei Neugeborenen gefunden werden, die im Laufe des Lebens erworbenen Umformungen und Verlagerungen in Anrechnung bringen. Wenn ein verkürzter Ösophagus bei einer Hernie, die über längere Lebenszeit bestanden hat, bei etwaigen operativen Eingriffen nicht mehr beweglich genug und nicht mehr verlängerungsfähig sein sollte, so braucht daraus noch keineswegs hervorzugehen, daß er angeboren verkürzt gewesen ist. Dafür ist der hier oben beschriebene Fall ein Beispiel, wo der Ösophagus mit der im rechten Pleuranebensack befindlichen Magenblase fest an der Vorderwand verwachsen war, da sich die Magenblase allmählich hinter ihm vorgestülpt hatte.

Der 3. von uns geschilderte Fall, der zwar auch Zwerchfellhernien von beträchtlichem Ausmaß und sogar in der Mehrzahl aufweist, weicht in jeder Richtung von den vorher geschilderten Fällen ab. Das gilt nicht nur für die anatomische Lokalisation und für etwa klinische Erscheinungen, sondern auch mit großer Wahrscheinlichkeit für die Entstehung der Zwerchfellbruchsäcke. Es sei nochmal darauf hingewiesen, daß eine Hernie von 21 cm Höhe rechts neben dem Manubrium, eine zweite von 5 cm Höhe links neben demselben sich zu beiden Seiten des Herzbeutels bzw. vor dem letzteren vorgestülpt hatten, so daß das Herz etwas nach links verlagert war. Außerdem bestand, besonders an der linken costalen Portion des Zwerchfells eine auffallende Dehiszens der kammartigen Muskelbündel, die jedes für sich stark hypertrophiert aussahen und einen breiten aus Pleura und Peritoneum bestehenden Raum zwischen sich ließen. Es handelt sich also einmal um ungewöhnliche große parasternale Hernien und zweitens um eine Dehiszens der gesamten Zwerchfellmuskulatur. Es darf dabei nicht unerwähnt bleiben, daß außerdem beiderseits Leistenbrüche bestanden, daß das Mesenterium des Ileums mit dem des Cöcums ein Mesenterium commune bildeten.

Der Träger dieser Mißbildung hat ein Alter von 72 Jahren erreicht. Es darf nun wohl als auffallend bezeichnet werden, daß dieser Mann anscheinend niemals Beschwerden von seiner Darmverlagerung in den Brustraum gehabt hat. Jedenfalls ist in der Anamnese auch nicht die geringste Angabe dafür zu finden. Der Tod ist an Lungenentzündung erfolgt. Eine gewisse Erklärung für die fehlenden Beschwerden ist darin zu sehen, daß die Darmpassage, die bei nach unten verlaufenden Hernien wie z. B. bei Inguinalhernien so leicht gestört wird, bei nach oben gerichteten Hernien weniger leicht gedrosselt wird und daß es eben bei relativ weiter Bruchpforte höchst selten zur Strangulation oder Torsion kommt. Das gilt aber wohl nur für den sich allmählich füllenden Darm. Beim Magen, der als sackartiges und durch den Pförtner jeweils verschlossenes Organ plötzliche Auffüllung erfährt, liegen die Verhältnisse viel ungünstiger und führen, wie auch unsere ersten 2 Fälle zeigten, nicht

nur zu sekundären Erweiterungen, Verlagerungen und Verdrängungen, sondern schließlich auch zum Magenileus.

Parasternale Hernien sind mehrfach in der Literatur beschrieben, und zwar sind sie bei älteren Individuen beobachtet worden. Die Meinung der Autoren über diese Art von Hernien geht dahin, daß eine Entscheidung, ob es sich um angeborene oder erworbene Bildungen handelt, nicht mit Sicherheit zu treffen ist. Im allgemeinen rechnet man die parasternalen Hernien des Zwerchfells jedoch zu den erworbenen Hernien (Eppinger).

Der erste genauer beschriebene Fall einer parasternalen Hernie ist der von Thoma mitgeteilte. Letzterer fand bei einer älteren Frau in der rechten Brusthöhle einen Bruchsack, der ein 63 cm langes Stück des Colon und den größten Teil des großen Netzes enthielt. Die zugehörige Bruchpforte fand sich zwischen der rechten Pars costalis und der sternalen Portion des Zwerchfells.

Von Lucksch wurde ebenfalls eine rechte parasternale Hernie, die die Flexura coli dextra und Teile des großen Netzes enthielt, bei einer 75jährigen, sehr adipösen Frau beobachtet.

Weiter finden wir eine ebensolche Hernie bei einem 83jährigen Manne von Kratzeisen beschrieben. Hierbei war die in dem faustgroßen Bruchsack liegende Schlinge des Colon transversum mit der Innenwand des Bruchsackes verwachsen.

Bei einem in der neueren Literatur von Pichler angeführten Fall einer rechtsseitigen parasternalen Hernie bestand der Bruchsackinhalt aus einem Teil des Colons mit zugehörigem Netz und distalem Abschnitt des Magens mit Anfangsteil des Duodenums. Interessant ist es, daß man bei der 68jährigen Frau, die eine schwere Kyphoskoliose hatte, 3 Jahre vor dem Tode nur die Colonschlinge im Bruchsack röntgenologisch nachweisen konnte (Ellinger). Eine kurz ante exitum gemachte Röntgenaufnahme ließ auch den oben geschilderten Anteil des Magens und des Duodenums erkennen.

Die einzelnen Autoren gaben für die Entstehung dieser Zwerchfellhernien verschiedene Gründe an. So führte Thoma die Ursache auf das Bestehen besonderer topographischer Umlagerungen der Bauchorgane im postfetalen Leben zurück. Nach seiner Meinung verhindert die relativ große Leber beim Fetus eine Verlagerung des Darmes. Im späteren Leben soll eine gewisse Verkleinerung der Leber und eine gleichzeitige Verlängerung der Mesenterien eintreten, so daß der Darm sich zwischen Leber und Zwerchfell vordrängen könnte.

Luksch führt die Entstehung der Hernie auf die vielen meteoristischen Auftreibungen des Darmes und die damit verbundenen intraabdominalen Drucksteigerungen zurück. Als Ursache dieser Meteorismusbildung sah er die häufig vorübergehenden Einklemmungen von Darmteilen in einer über lange Zeit bestehenden Umbilicalhernie an.

Cruveilhier wies auf das Fett hin, das sich manchmal in sehr reichlichem Maße in der physiologischen Lücke zwischen Pars sternalis und costalis findet und die Muskelbündel auseinandertreiben soll. Bei einer auftretenden Abmagerung stellt diese Stelle durch den Schwund des Fettes einen Locus minoris resistentiae dar.

Am häufigsten wurden in den Bruchsäcken Teile des Colons und des großen Netzes gefunden. Vereinzelt, wie der zitierte Fall von Pichler, auch ein Teil des Magens und des Duodenums. Seiler beobachtete in seinem Fall eine ganze Dünndarmschlinge.

In dem von uns geschilderten Fall sind die Hernien u. E. nicht als Mißbildungen wie die vorher beschriebenen Hernien aufzufassen. Anzunehmen ist eine primäre Wandschwäche des Zwerchfells. Nicht nur, daß zwei große parasternale, zwei Leistenhernien und eine weitere Hernie in der linken Pars costalis bestanden, sondern die sichtliche Überdehnung des Zwerchfells mit den kammartig auseinanderstehenden Muskelportionen und den breiten Dehiszenzen zwischen den Muskelzügen deuten darauf hin, daß eine Widerstandslosigkeit wohl infolge primärer mangelhafter Bindegewebsverflechtung die Grundlage für die Bildung aller gefundenen Veränderungen gewesen ist.

Selbstverständlich kommt die Altersatrophie, wie überhaupt die senile Umwandlung des Organismus mit allen ihren Formen zusätzlich mit in Frage. Der Schwund des Füllgewebes, das zur Ausfüllung der Lücken und Durchgangsöffnungen dient, ist, wie Aschoff hervorhebt, für die Involutionsperiode des alternden Menschen charakteristisch. So ist es wohl auch kein Zufall, daß die parasternalen Hernien nur bei älteren Personen beobachtet werden. Die Theorie von Thoma, daß bei Verkleinerung der Leber im postfetalen Leben sich Darmschlingen zwischen Leber und Zwerchfell vordrängen könnten, erscheint bei der Seltenheit der Fälle an sich etwas gesucht. Wir kommen nicht daran vorbei, außer der Altersinvolution auch noch eine primäre Mesenchymschwäche zur Erklärung dieser Hernienbildung heranzuziehen.

Zusammenfassung.

1. Es werden 3 ungewöhnliche Fälle von Zwerchfellhernien beschrieben, die durch das klinische Krankheitsbild und durch den seltenen anatomischen Befund ausgezeichnet waren.

2. Bei einem 4 Monate alten Kinde war durch Zwerchfellbruchpforte in der Pars tendinea der antrale Magenanteil in den linken Pleuraraum verlagert. Die Passage vom Ösophagus zu dem unter dem Zwerchfell gelegenen Korpusabschnitt kreuzte den Passageweg vom Magen zum Duodenum rechtwinklig und an der Kreuzungsstelle trat gegenseitige Drosselung der Passage ein, die zur Diagnose des Pylorospasmus und zum Tod an Erschöpfung geführt hatte.

3. Bei einer durch den Hiatus oesophageus sich ausbreitenden Zwerchfellhernie einer 63jährigen Frau war bis auf einen kurzen antralen Abschnitt des Magens der größte Anteil desselben in den linken Pleuraraum und mittels einer Pleuranebensackbildung in den rechten Pleuraraum verlagert worden. Der stark verkürzte Ösophagus erreichte den Hiatus nicht, sondern mündete 6 cm oberhalb des Zwerchfells in die rechts neben der Wirbelsäule gelegene Magenblase ein. Der Tod erfolgte durch zunehmende Überdehnung der verlagerten Magenabschnitte, durch Verdrängung von Herz und Lungen und durch finale Magenblutungen aus großen Schleimhauterosionen.

4. Bei einem 72jährigen Mann wurden 2 parasternale apfel- bis kindskopfgroße Hernien gefunden. Eine 3. Hernie fand sich zwischen den Muskelbündeln des linken costalen Teils des Zwerchfells. Das Zwerchfell zeigte in der linken Hälfte eine ausgesprochene Hypertrophie der Muskelbündel und eine ungewöhnliche Diastase derselben. Außerdem bestanden beiderseits Leistenhernien.

5. Es werden die klinischen Krankheitsbilder in ihren Symptomen im Zusammenhang mit den anatomischen Besonderheiten besprochen.

Literaturverzeichnis.

Akerlund, A., Der Hiatusbruch (Hernia hiatus oesophagea). Fortschr. Röntgenstr. **34**, Kongreßheft 111 (1926).

Aschoff, L., Zur normalen und pathologischen Anatomie des Greisenalters. 1938.

Bund, R., Ein Fall von rechtsseitiger Hernia diaphragmatica mit Austritt des Magens in den persistierenden Recessus pneumoentericus dexter. Frankf. Z. Path. **21** (1918).

Broman, I., Muskuläre Diaphragmadivertikel als wahrscheinliche Folge eines Lipoms. Zieglers Beitr. path. Anat. **27** (1900).

Cartellieri, P., Beitrag zur Lehre von den Zwerchfellmißbildungen. Virchows Arch. **263** (1927).

Cruveilhier, zit. bei H. Eppinger.

Ellinger, E., Ein Fall einer Hernia diaphragmatica parasternalis dextra. Röntg. Praxis **1935**.

Eppinger, H., Allgemeine und spezielle Pathologie des Zwerchfells. Supplemente zu H. Nothnagel, Spezielle Pathologie und Therapie. 1911.

Gössnitz, W. v., Sechs Fälle von linksseitigem Zwerchfelldefekt. Inaug.-Diss., Jena 1903.

Grosser, O., Über Zwerchfellhernien. Wien. klin. Wschr. **24** (1899).

Gruber, Gg. B., Die Mißbildungen des Zwerchfells. E. Schwalbes Morphologie der Mißbildungen des Menschen und der Tiere. III. Teil: Die Einzelmißbildungen. XII. Lieferung, 3. Abteilg., 1927.

Gruber, W., Abhandlung eines Falles mit einem Mesenterium commune für das Jejuno-Ileum und das Colon ascendens, bei Vorkommen einer Hernia diaphragmatica congenita spuria sinistra mit Besonderheiten. Virchows Arch. **47** (1869).

Huffmann, L. F., Referat im Z.org. Chir. **11** (1921).
Jahn, A., Die Genese der angeborenen Zwerchfellhernien nach dem Stande der neueren embryologischen Forschung. Z. Anat. **1921**.
Jungfer, G., Wahrer und nicht angeborener Zwerchfellbruch. Virchows Arch. **289** (1933).
Kaup, Zwei Fälle von Hernia diaphragmatica congenita mit Abtrennung eines Lungenteils. Inaug.-Diss., Kiel 1891.
Kjöllerfeldt, M., Über die wahren Zwerchfellhernien des Menschen und der Tiere. Inaug.-Diss., Gießen 1914.
Kratzeisen, E., Retrosternale Zwerchfellhernie. Virchows Arch. **227** (1921).
Lacher, L., Über Zwerchfellhernien. Dtsch. Arch. klin. Med. **27** (1880).
Leichtenstern, Zur Diagnose der Hernia diaphragmatica. Berl. klin. Wschr. **1874**, Nr. 40, 41, 43, 44.
Lorne, C. H. v., Beitrag zur Frage der Hiatushernien. Röntg. Praxis **1937**.
Luksch, F., Echte erworbene Zwerchfellhernie. Prag. med. Wschr. **15** (1903).
Neumann, R., Hiatusinsuffizienzen und sogenannte Hiatushernien. Virchows Arch. **289** (1933).
Niemöller, Eigentümlicher Fall von Hernia diaphragmatica. Berl. klin. Wschr. **1892**, Nr. 15.
Pichler, A., Kurze Mitteilung über eine Hernia parasternalis dextra. Anat. Anz. **87** (1938/39).
Plenk, A., Zur Kasuistik der Zwerchfellhernie. Wien. klin. Wschr. **1922**, Nr. 15.
Schoen, H., Der Pleuranebensack bei Lückenbildung im Zwerchfell. Frankf. Z. Path. **51** (1937).
Stenzel, K. G., Über die sogenannte „normale" Muskelbündelkreuzung in der Pars lumbalis des Zwerchfells, ihre Beziehungen zu Hernien am Foramen oesophageum und über einen Fall von Hernia diaphragmatica oesophagea vera. Inaug.-Diss., Göttingen 1926.
Thoma, R., Vier Fälle von Hernia diaphragmatica. Virchows Arch. **88** (1880).
Tonndorf, W., Ein bedeutsamer Fall von Hernia diaphragmatica und seine Beziehungen zur Entwicklungsgeschichte. Inaug.-Diss., Göttingen 1920.
—, Wahre Zwerchfellhernien als Folge einer Wachstumshemmung der Speiseröhre. Dtsch. Z. Chir. **179** (1923).

Lippert & Co. G.m.b.H., Naumburg (Saale)
Printed in Germany.

Lebenslauf.

Am 4. April 1911 wurde ich als Sohn des Fleischermeisters Wilhelm Pehlke in Berlin geboren. Nach vierjährigem Volksschulbesuch und Ablegung der Reifeprüfung an der Oberrealschule Berlin-Weißensee, begann ich im Wintersemester 1930/31 an der Friedrich-Wilhelms-Universität in Berlin mit dem medizinischen Studium. Hier bestand ich auch das Physikum und das Staatsexamen am 24. November 1936. Während meiner Praktikantenzeit im Paulinenhaus, Berlin-Charlottenburg, war ich 5 Monate auf der inneren und 7 Monate auf der chirurgischen Abteilung tätig. Am 28. Dezember 37 erhielt ich die Bestallung als Arzt. Vom 1. Januar 1938 bis 31. März 1939 arbeitete ich als Volontär- und Hilfsassistent im pathologischen Institut des Westend Krankenhauses. Zur Zeit bin ich auf der chirurgischen Abteilung des Martin Luther Krankenhauses beschäftigt.